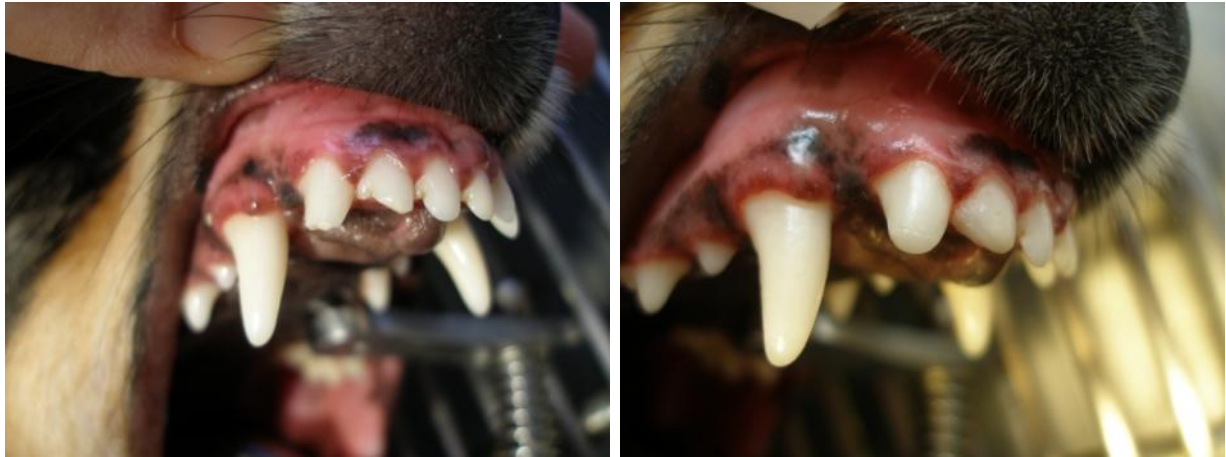

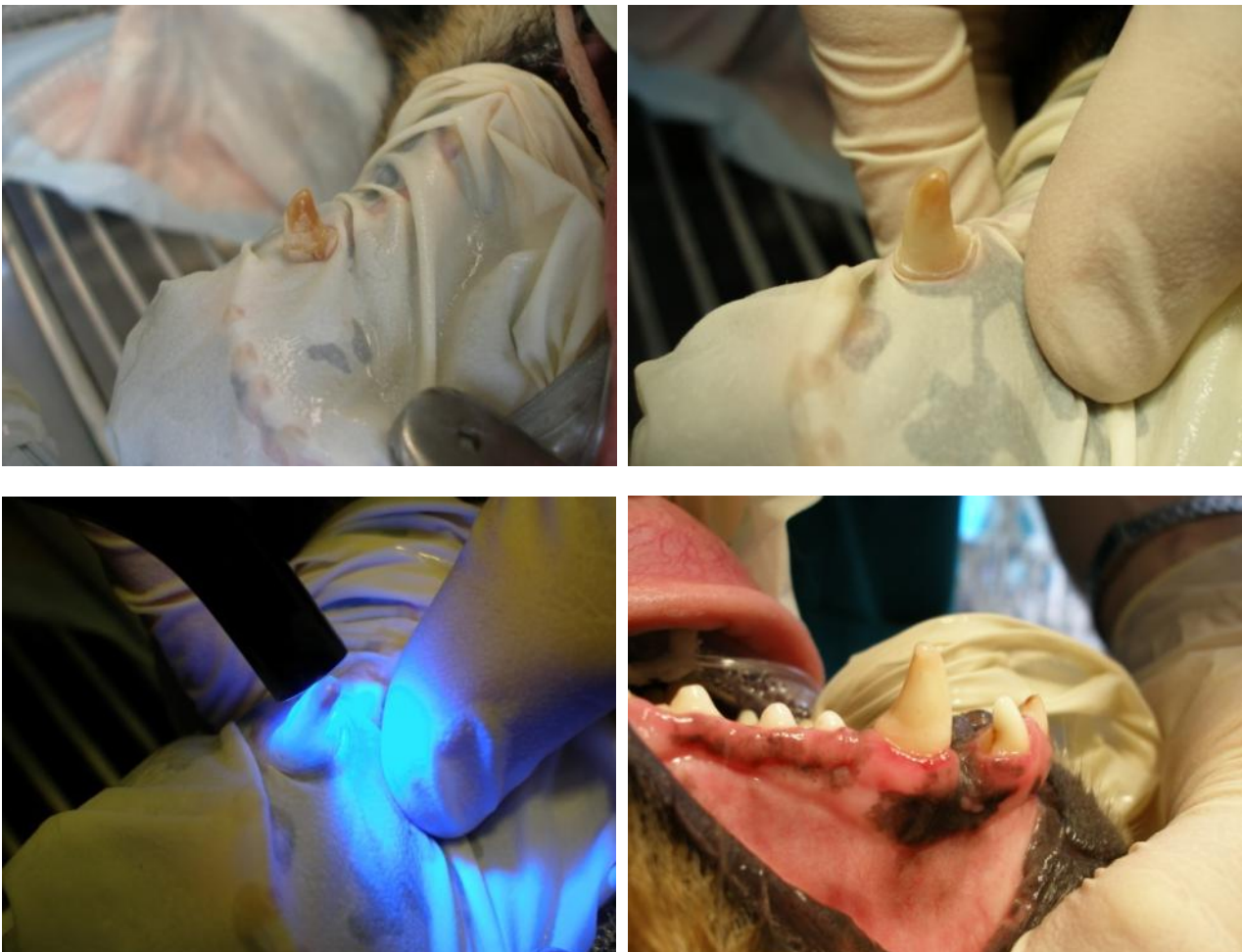
CONSERVATIVA QUANDO SI PUO'

In caso di piccole fratture della corona è possibile ricorrere a restauri che consentono un ripristino funzionale adeguato e riducono al minimo la percezione di caldo-freddo dopo l'esposizione dei tubuli dentinali. Allo stesso modo è possibile curare anche alcuni elementi come il primo molare superiore affetti carie (sebbene con un'incidenza nel cane molto inferiore a quella dell'uomo) prima che l'estrazione diventi inevitabile.

In questo caso una frattura semplice senza esposizione della polpa del terzo incisivo superiore prima e dopo la ricostruzione.



Copertura di un canino in un cane con anomalie nello sviluppo dello smalto al fine di ridurre la sensibilità dell'elemento e la possibilità di frattura. Le foto mostrano alcune delle fasi di preparazione ed il risultato finale.



Il processo patologico della carie si può curare se preso in tempo, nei casi fotografati invece l'esame radiografico mostrerà un coinvolgimento troppo esteso e per controllare il dolore si deve procedere all'estrazione.

