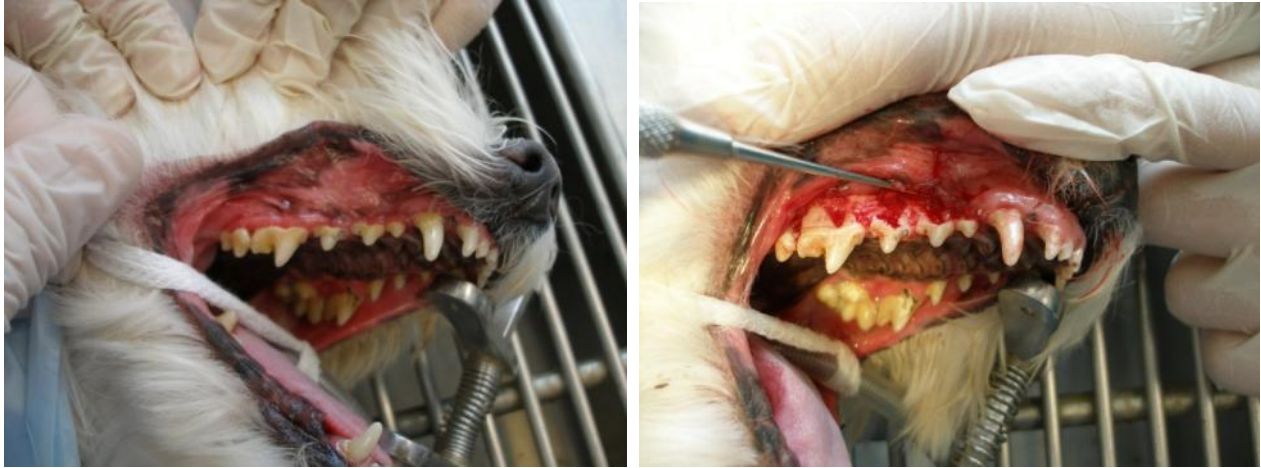

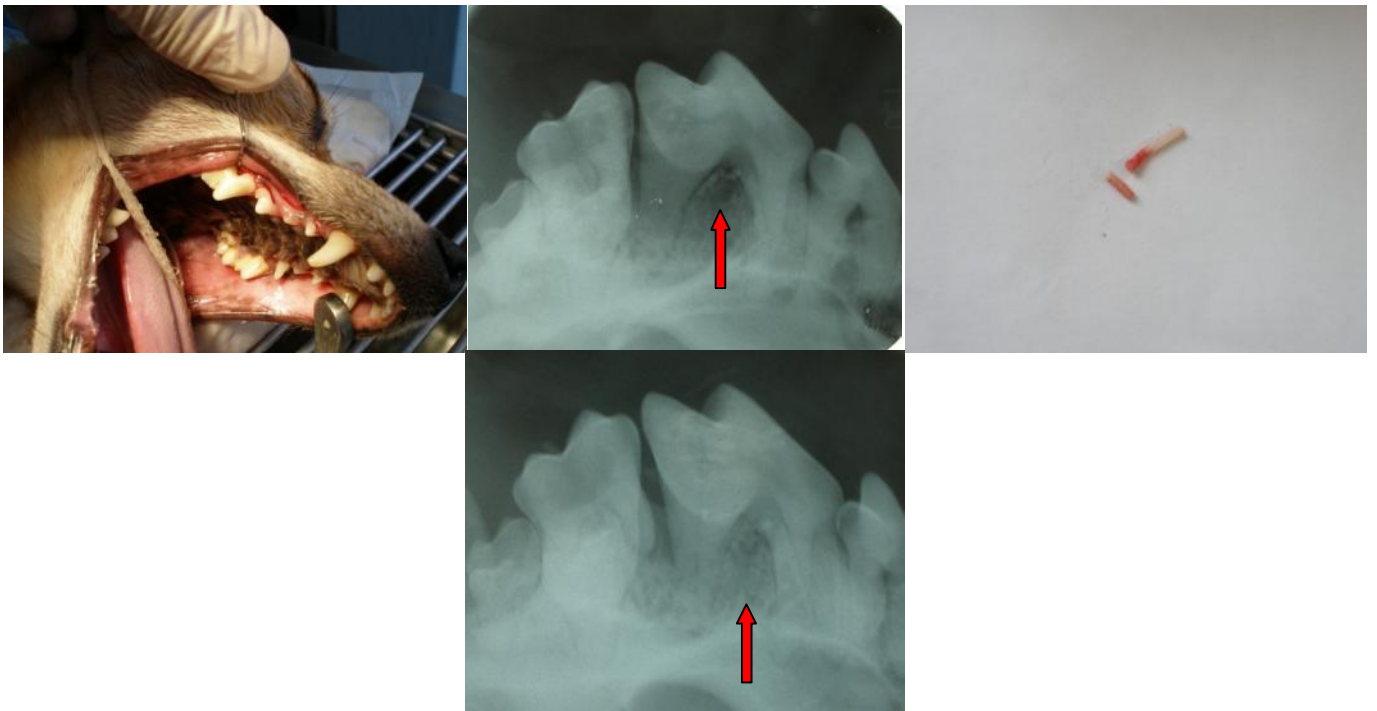
NON SEMPRE SI ESTRAE

In alcuni casi ben selezionati è possibile affrontare la malattia parodontale con alcuni interventi finalizzati alla conservazione dell'elementi dentari rigenerando i tessuti che li sostengono.

In questo caso il sollevamento del lembo permette di mettere in evidenza il gravissimo riassorbimento dell'osso alveolare che ha portato all'esposizione delle radici. I trattamenti di levigatura ed eventuale riempimento con materiale sostitutivo permettono di ridurre l'infezione e rallentare il processo patologico.



Questo caso mostra l'utilizzo di osso autologo e membrana per ridurre un difetto osseo molto importante a carico del 4 premolare superiore. La seconda radiografia di controllo a 6 mesi mostra una riduzione del difetto.



La stessa tecnica ma con l'utilizzo di materiale di derivazione animale non canino ha portato ad un miglioramento del difetto in un primo molare inferiore.

